

## Meningoensefalitis TB Pada Laki-laki 20 Tahun dengan Human Immunodeficiency Virus : Sebuah Laporan Kasus

Fitriyani<sup>1</sup>,Andriani Dearta Saragih<sup>2</sup>

<sup>1</sup>Bagian Neurologi, RSUD Dr. H. Abdul Moeloek

<sup>2</sup>Fakultas Kedokteran, Universitas Lampung

### Abstrak

Meningoencephalitis adalah kondisi neurologis yang mengandung kedua gejala meningitis dan encephalitis – inflamasi pada bagian meningen (lapisan dari CNS) dan infalmasi dari jaringan otak. Demam, nyeri kepala, meningismus, perubahan status mental, defisit neurologis dan atau kejang adalah gejala meningoensefalitis. Infeksi Mycobacterium tuberculosis pada sistem saraf pusat dapat menyebabkan beberapa penyakit salah satunya adalah meningitis. Meningitis merupakan kondisi inflamasi pada meninges yang disebabkan oleh agen infeksi. Proses infeksi meningeal ini apabila mempengaruhi parenkim otak maka akan disebut dengan meningoensefalitis. Pasien meningoensefalitis yang datang dengan keadaan penurunan kesadaran harus dipertimbangkan apakah telah mengalami meningitis tuberkulosis (TB), terutama apabila terdapat riwayat tuberkulosis paru, pengguna alkohol, infeksi Human Immunodeficiency Virus (HIV) ataupun kondisi lain yang berhubungan dengan gangguan respon imun. Diagnosis dari meningoensefalitis TB seringkali tertunda karena keterlambatan munculnya presentasi gambaran klinis sehingga menyebabkan tingginya angka morbiditas dan mortalitas. Meningoensefalitis TB juga berkaitan dengan tingginya insiden gejala sisa yang bertahan dalam waktu yang lama dan cenderung memiliki prognosis yang kurang baik sehingga dibutuhkan penanganan atau tatalaksana secepatnya terhadap pasien. Kami melaporkan presentasi klinis dan penatalaksanaan kasus dengan penyakit meningoencephalitis dan memiliki riwayat penyakit HIV. Seorang laki-laki umur 20 tahun dengan keluhan utama penurunan kesadaran dan seluruh badan terasa sakit. Keluhan tambahan berupa awalnya demam, pusing, kedua tangan gemetar disertai mual dan muntah sejak 8 hari SMRS. Pasien lalu dibawa ke IGD RSUD Abdul Moeloek dengan keluhan penurunan kesadaran, badan gemetar, dan seluruh badan terasa sakit. Batuk (-), pilek (-), muntah (-), diare (-), trauma kepala (-), kesadaran koma. Sebelumnya pasien sudah terdiagnosis HIV. Pemeriksaan fisik didapatkan rangsang meningeal (+), Penatalaksanaan untuk meningoencephalitis menggunakan terapi antibiotik. Beberapa kelainan neurologis dapat terjadi pada pasien Meningoencephalitis.

**Kata Kunci** : Encephalitis, meningitis, meningoencephalitis

## Tuberculous Meningoencephalitis in a 20-Year-Old Male with Human Immunodeficiency Virus: A Case Report

### Abstract

Meningoencephalitis is a neurological condition that contains both symptoms of meningitis and encephalitis – inflammation of the meninges (lining of the CNS) and inflammation of the brain tissue itself. Fever, headache, meningismus, changes in mental status, neurological deficits and/or seizures are symptoms of meningoencephalitis. Mycobacterium tuberculosis infection in the central nervous system can cause several diseases, one of which is meningitis. Meningitis is an inflammatory condition of the meninges caused by an infective agent. If this meningeal infection process affects the brain parenchyma, it is called meningoencephalitis. Meningoencephalitis patients who present with decreased consciousness should be considered whether they have tuberculous meningitis (TB), especially if there is a history of pulmonary tuberculosis, alcohol use, Human Immunodeficiency Virus (HIV) infection or other conditions associated with impaired immune response. The diagnosis of TB meningoencephalitis is often delayed due to late presentation of the clinical picture, resulting in high morbidity and mortality rates. TB meningoencephalitis is also associated with a high incidence of sequelae that persist for a long time and tends to have a poor prognosis, so immediate treatment or management is needed for patients. We report the clinical presentation and management of a case of a man with meningoencephalitis and a history of HIV disease. A 20 year old man with the main complaint of loss of consciousness and pain throughout the body. Additional complaints include fever, dizziness, trembling in both hands accompanied by nausea and vomiting since 8 days of SMRS. The patient was then taken to the emergency room at Abdul Moeloek Regional Hospital with complaints of loss of consciousness, body shaking and pain throughout the body. Cough (-), runny nose (-), vomiting (-), diarrhea (-), head trauma (-), coma consciousness. Previously the patient had been diagnosed with HIV. Physical examination showed meningeal stimulation (+), Management of meningoencephalitis using antibiotic therapy. Several neurological disorders can occur in Meningoencephalitis patients.

**Keywords**: Encephalitis, meningitis, meningoencephalitis

**Korespondensi** : Andriani Dearta Saragih, Jalan Soemantri Bojonegoro No.1 email : andrianidearta123@gmail.com

## Pendahuluan

Meningitis merupakan keadaan inflamasi pada meninges yang disebabkan oleh agen infeksius. Proses infeksi meningeal ini apabila mempengaruhi parenkim otak maka akan disebut dengan meningoensefalitis. Pasien meningoensefalitis yang datang dengan keadaan penurunan kesadaran harus dipertimbangkan apakah telah mengalami meningitis tuberkulosis (TB), terutama apabila terdapat riwayat tuberkulosis paru, pengguna alkohol, infeksi Human Immunodeficiency Virus (HIV) ataupun kondisi lain yang berhubungan dengan gangguan respon imun<sup>1</sup>.

Meningitis didefinisikan sebagai radang pada meningen dan sindrom ensefalitis adalah sebagai radang pada otak dengan gejala demam onset akut disertai perubahan status mental (kebingungan, disorientasi, koma atau ketidakmampuan untuk berbicara) dan atau kejang dengan onset baru (tidak termasuk kejang demam sederhana). Penyakit ini dapat mengenai setiap orang tanpa memandang usia. Meningitis dapat disebabkan oleh mikroorganisme, seperti virus, bakteri, fungi dan protozoa atau bukan oleh mikroorganisme dan disebut meningitis aseptik<sup>2</sup>.

Trias meningitis adalah demam, sakit kepala, dan leher kaku. Keluhan awal yang paling sering muncul adalah nyeri kepala yang dirasakan menjalar sampai ke tengkuk dan punggung, hingga tengkuk menjadi kaku apabila keluhan memberat akan menjadi opistotonus, yaitu tengkuk kaku dengan kepala menengadahkan serta punggung hiperekstensi, kesadaran menurun. Pada pemeriksaan fisik ditemukan tanda kernig's dan brudzinsky positif. Gejala lain seperti demam, pilek, mual, muntah, kejang, merasa lelah, selain itu dapat disertai okular palsy (kelemahan otot penggerak bola mata), defisit neurologis, hemiplegia (kelumpuhan sisi badan), gejala-gejala akibat kelainan sistem ekstrapiramidal yang merupakan komplikasi dari meningoencephalitis<sup>3</sup>.

Diagnosis dari meningoensefalitis TB seringkali tertunda karena keterlambatan munculnya presentasi gambaran klinis sehingga menyebabkan tingginya angka morbiditas dan mortalitas. Meningoensefalitis TB juga berkaitan dengan tingginya insiden gejala sisa yang bertahan dalam waktu yang lama dan

cenderung memiliki prognosis yang kurang baik sehingga dibutuhkan penanganan atau tatalaksana secepatnya terhadap pasien. Laporan kasus ini bertujuan untuk menggambarkan kasus meningoensefalitis TB pada seorang pasien berusia 75 tahun, berdasarkan anamnesis, pemeriksaan fisik, pemeriksaan penunjang serta pengobatan yang diberikan kepada pasien<sup>4</sup>.

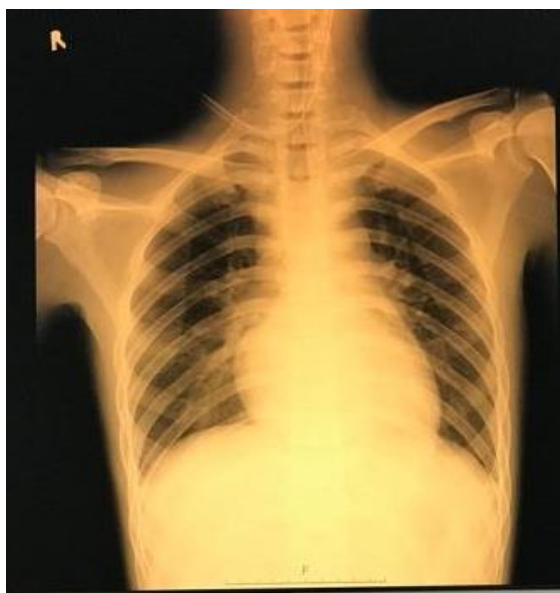## Kasus

Pasien laki-laki usia 20 tahun datang dengan keluhan penurunan kesadaran sejak satu hari sebelum masuk rumah sakit. Keluhan disertai seluruh badan terasa nyeri. Pasien juga mengeluhkan badan lemas. Delapan hari sebelum masuk rumah sakit pasien merasakan keluhan lemas, pusing dan kedua tangan terasa gemetar, hal tersebut terjadi secara tiba-tiba tanpa dipengaruhi waktu dan aktivitas tertentu, pasien juga merasakan nyeri kepala hilang timbul yang membaik ketika pasien beristirahat. Terdapat juga keluhan mual dan muntah. Pasien tidak mencoba mengobati hanya beristirahat saja di rumah. Tiga hari sebelum masuk rumah sakit pasien masih merasakan lemas, dan ketika pasien buang air besar (BAB) di kamar mandi, pasien terjatuh karena lemas, namun pasien masih dalam kondisi sadar. Kemudian pasien dibawa ke puskesmas di Mesuji dan kemudian dipulangkan. Satu hari sebelum masuk rumah sakit pasien mengalami penurunan kesadaran di kamar kos nya. Pasien juga merasakan seluruh badan terasa sakit, kepala terasa nyeri dan pasien mengalami demam. Keluhan pasien juga disertai batuk dengan dahak yang sulit dikeluarkan, tidak terdapat muntah darah. Pasien tidak mengalami kejang. Kemudian pasien diantar oleh temannya ke IGD RSAM. Ibu pasien mengaku BB pasien tidak naik walaupun makan banyak, dan cenderung turun sejak 1 tahun terakhir. Keluhan seperti ini baru pertama kali dialami pasien. Sejak kurang lebih 10 tahun yang lalu pasien sudah terdiagnosis HIV, namun tidak rutin kontrol dan konsumsi ARV. Riwayat berhubungan badan tidak diketahui. Riwayat pemakaian jarum suntik tidak diketahui. Riwayat ibu atau ayah terkena B20 tidak diketahui.

Setelah dilakukan pemeriksaan fisik pada pasien didapatkan tingkat kesadaran pasien

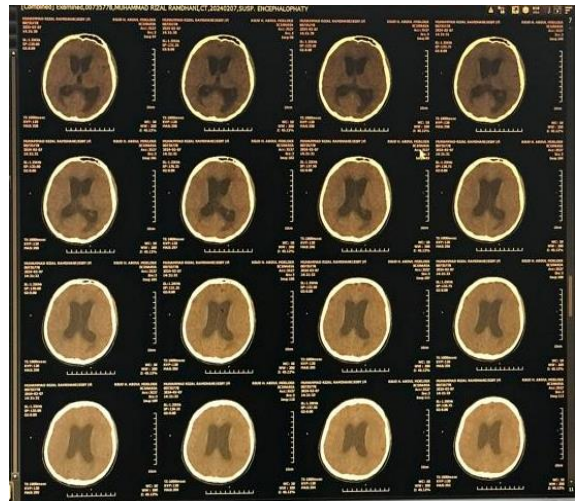
somnolen dengan GCS 8 E1V2M5. Keadaan umum pasien sakit sedang. Berat badan pasien 48 kg, tinggi badan 168 cm. Tanda vital ; tekanan darah 131/70, denyut nadi 73 x/menit, laju pernapasan 20 x/menit dan suhu aksila 37,7 C. Pemeriksaan thorakas; inspeksi didapatkan retraksi intercostal; ekspansi dinding dada simetris, fremitus taktil simetris; perkusi sonor; dan auskultasi rhonki di kedua lapang paru. Pemeriksaan mata dalam batas normal; pemeriksaan neurologis; pemeriksaan ekstremitas superior inferior; reflek fisiologis dalam batas normal dengan kekuatan (+/+), Reflek motorik tidak dapat diperiksa dikarenakan pasien dalam kondisi tidak sadar, sebagian besar pemeriksaan nervus cranialis tidak dapat diperiksa dikarenakan pasien dalam kondisi penurunan kesadaran, CN III, IV, VI : reflek pupil direk indirek positif. Pemeriksaan rangsang meningeal; kaku kuduk (+), brudzinsky 2(+). Pemeriksaan refleks patologis; oppenheim (+), babinsky (+).

Pemeriksaan laboratorium didapatkan Hb : 7,9 gr/dL, eritrosit : 3,1 juta/uL (menurun), hematokrit : 25%(menurun,) leukosit : 4.770 /uL, trombosit : 177.000, neutrofil segmen : 93% (meningkat), LED : 78 mm/jam (meningkat). Natrium : 126 mmol/L (menurun), Kalium : 7,1 mg/dl (menurun). Pemeriksaan rontgen thorax didapatkan gambaran corakan bronkovaskular meningkat dan konsolidasi di hemithorax bilateral.



**Gambar 1.** Rontgen Thoraks

### Pemeriksaan CT scan Kepala dengan hasil



adanya infark ganglia basalis bilateral, lobus temporalis dextra; ventriculomegali, ventrikel lateralis bilateral, ventrikel III, ventrikel IV, dengan pelebaran cisterna magna mengarah gambaran hidrosefalus komunikans dan kalsifikasi di tepi ventrikel lateralis dextra.

**Gambar 2.** CT scan kepala

Pada hari rawat ke-4, pasien sudah mulai sadar dan kadang-kadang dapat menjawab pertanyaan dengan jawaban singkat. Pemeriksaan GCS yaitu 13 (E<sub>4</sub>V<sub>3</sub>M<sub>6</sub>). Pasien mengalami tangan gemetar terus menerus tanpa dipengaruhi suatu kondisi tertentu. Pasien juga mengalami batuk dengan dahak yang sulit dikeluarkan. Pada pemeriksaan auskultasi paru ditemukan adanya ronki (+) pada kedua lapang paru. Pasien direncanakan untuk tes TCM menggunakan sputum dan pemeriksaan darah anti HIV. Pasien didiagnosa dengan meningoensefalitis TB dan hidrosefalus.

Pemberian terapi selama pasien di rawat adalah Tranfusi *Pack Red Cell* (PRC) 2 kolf dengan premedikasi diphenhidramin 10 mg 2 jalur intravena (IV), infus sodium klorida 3 % dalam 24 jam, infus ringer laktat per 8 jam, infus Bfluid 1 botol per 24 jam, ceftriaxon 2gr per 24 jam (IV), *drip* fluconazole 200 mg per 24 jam, ranitidin 1 amp per 24 jam, cotrimoxazole 2x960 mg (PO), clindamicin 4x 600 mg, dexametason 1 amp/ 8 jam, paracetamol 3x1 gr IV, asam folat 2x1 per oral, calcium glukonas 1x1 IV, isoniazid 1x 300 mg, vitamin B6 1 x 25 mg.

Pada hari rawat ke-6, pasien mengalami penurunan kesadaran, keadaan umum pasien tampak sakit berat dengan tingkat kesadaran

stupor didapatkan GCS 9 E<sub>2</sub>V<sub>2</sub>M<sub>5</sub>, pada leher didapatkan *nuchal rigidity* (+). Pada hari rawat ke-14, pasien mengalami penurunan kesadaran yang semakin berat, GCS didapatkan 3 (E<sub>1</sub>V<sub>1</sub>M<sub>1</sub>), dengan keadaan umum sakit berat dan tingkat kesadaran koma. Pasien juga mengalami sesak nafas yang semakin lama semakin memberat. Hasil pemeriksaan anti HIV didapatkan hasil reaktif dan pada pemeriksaan TCM didapatkan hasil positif TB. Pada hari rawat ke-16, kondisi pasien semakin memburuk, dan pasien dinyatakan meninggal.

## Pembahasan

Infeksi *Mycobacterium tuberculosis* pada sistem saraf pusat yang menjadi penyebab beberapa penyakit salah satunya adalah meningitis. Meningitis adalah infeksi akut pada selaput meningen (selaput yang menutupi otak dan medula spinalis). Encephalitis adalah peradangan jaringan otak yang dapat mengenai selaput pembungkus otak dan medulla spinalis. Meningoencephalitis adalah peradangan pada selaput meningen dan jaringan otak.

Faktor risiko terjadinya meningitis adalah pada pasien immunocompromised, penderita TB terutama TB paru, sinusitis serta otitis media yang diakibatkan oleh pneumokokus, mastoiditis, alkoholisme, diabetes dan sebagainya. Meningitis yang disebabkan oleh TB akan disebut dengan meningitis TB. Hal ini merupakan hasil dari reaktivasi laten infeksi *Mycobacterium tuberculosis* yang menyebabkan meningitis kronis biasanya berkembang selama beberapa minggu hingga beberapa bulan.<sup>5</sup>

Patofisiologi terjadinya meningoensefalitis yaitu Infeksi bakteri mencapai sistem saraf pusat melalui invasi langsung, penyebaran hematogen, atau embolisasi trombus yang terinfeksi. Infeksi juga dapat terjadi melalui perluasan langsung dari struktur yang terinfeksi melalui vena diploik, erosi fokus osteomyelitis, atau secara iatrogenik (pasca-ventriculoperitoneal shunt atau prosedur bedah otak lainnya). Transmisi bakteri patogen umumnya melalui droplet respirasi atau kontak langsung dengan karier. Proses masuknya bakteri ke dalam sistem saraf pusat merupakan mekanisme yang kompleks. Awalnya, bakteri melakukan kolonisasi

nasofaring dengan berikatan pada sel epitel menggunakan villi adhesive dan membran protein. Risiko kolonisasi epitel nasofaring meningkat pada individu yang mengalami infeksi virus pada sistem pernapasan atau pada perokok.

Komponen polisakarida pada kapsul bakteri membantu bakteri tersebut mengatasi mekanisme pertahanan immunoglobulin A (IgA) pada mukosa inang. Bakteri kemudian melewati sel epitel ke dalam ruang intra vaskuler di mana bakteri relatif terlindungi dari respons humoral komplemen karena kapsul polisakarida yang dimilikinya.

Bakteri memasuki ruang subaraknoid dan cairan serebrospinal (CSS) melalui pleksus koroid atau kapiler serebral. Perpindahan bakteri terjadi melalui kerusakan endotel yang disebabkan. Seluruh area ruang subaraknoid yang meliputi otak, medula spinalis, dan nervus optikus dapat dimasuki oleh bakteri dan akan menyebar dengan cepat. Hal ini menunjukkan meningitis hampir pasti selalu melibatkan struktur serebrospinal. Infeksi juga mengenai ventrikel, baik secara langsung melalui pleksus koroid maupun melalui refluks lewat foramina magendie dan luschka. Bakteri akan bermultiplikasi dengan mudah karena minimnya respons humoral komplemen CSS. Komponen dinding bakteri atau toksin bakteri akan menginduksi proses inflamasi di meningen dan parenkim otak. Akibatnya, permeabilitas SDO meningkat dan menyebabkan kebocoran protein plasma ke dalam CSS yang akan memicu inflamasi dan menghasilkan eksudat purulen di dalam ruang subaraknoid. Eksudat akan menumpuk dengan cepat dan akan terakumulasi di bagian basal otak serta meluas ke selubung saraf-saraf kranial dan spinal. Selain itu, eksudat akan menginfiltrasi dinding arteri dan menyebabkan penebalan tunika intima serta vasokonstriksi, yang dapat mengakibatkan iskemia serebral. Tunika adventisia arteriola dan venula subaraknoid sejatinya terbentuk sebagai bagian dari membran araknoid. Dinding vasa bagian luar sebenarnya sejak awal sudah mengalami proses inflamasi bersamaan dengan proses meningitis (vaskulitis infeksius).<sup>1</sup>

Selanjutnya, dapat terjadi syok yang mereduksi tekanan darah sistemik, sehingga dapat mengeksaserbasi iskemia serebral. Selain itu,

MB dapat menyebabkan trombosis sekunder pada sinus venosus mayor dan tromboflebitis pada vena-vena kortikal. Eksudat purulen yang terbentuk dapat menyumbat resorpsi CSS oleh villi araknoid atau menyumbat aliran pada sistem ventrikel yang menyebabkan hidrosefalus obstruktif atau komunikans yang disertai edema serebral interstisial. Eksudat tersebut juga dapat mengelilingi saraf-saraf kranial dan menyebabkan neuropati kranial.

Ensefalitis adalah penyakit yang sama dari sistem saraf pusat. Penyakit ini adalah suatu peradangan dari parenkim otak. Seringkali, terdapat agen virus yang bertanggung jawab sebagai promotor. Masuknya virus terjadi melalui jalur hematogen atau neuronal. Ensefalitis yang sering terjadi adalah ensefalitis yang ditularkan oleh gigitan nyamuk dan kutu yang terinfeksi virus. Virus berasal dari flavivirus, dan bunyavirus keluarga togavirus. Jenis ensefalitis yang paling umum terjadi di Amerika Serikat adalah La Crosse virus, ensefalitis virus kuda timur dan St. Louis virus. Seringkali, penyebab ensefalitis ini menyebabkan tanda-tanda dan gejala yang sama. Konfirmasi dan diferensiasi berasal dari pengujian laboratorium. Namun, manfaatnya terbatas pada sejumlah patogen diidentifikasi.

Tanda dan gejala klinis meningoensefalitis adalah gejala sistemik seperti adanya nyeri kepala, anoreksia, demam, sikap apatis dan malaise yang biasanya muncul selama beberapa minggu sebelum tanda rangsang meningeal seperti nyeri punggung dan leher atau kaku kuduk berkembang. Kaku kuduk disebabkan oleh mengejangnya otot-otot ekstensor tengkuk dan bila hebat, terjadi opistotonus. Temuan lain yang dapat dijumpai adalah limfadenopati, defek saraf kranial (III, IV, VI) dapat terjadi pada sebagian pasien serta dapat juga dijumpai adanya gangguan kognitif yang terjadi secara bertahap dan dapat berkembang hingga pasien menjadi koma. Temuan yang terjadi pada kasus ini mengarah ke manifestasi meningoensefalitis TB yaitu pasien nyeri kepala, mual muntah, batuk sejak satu bulan, demam, keringat pada malam hari, adanya penurunan berat badan, penurunan kesadaran, kaku kuduk dan ronkhi pada kedua apex paru.

Pemeriksaan status neurologis pada

pasien ditemukan penurunan kesadaran pasien hingga koma ( $E_1M_1V_1$ ). Pada pemeriksaan saraf kranial, yang beberapa poin tidak dapat diperiksa karena kesadaran pasien yang menurun, tidak dijumpai kelainan. Hal ini menunjukkan kemungkinan tidak adanya lesi pada jaras nervus kranialis I hingga XII. Pemeriksaan fungsi motorik ditemukan reflek fisiologis positif di empat ekstremitas dan reflek patologis serta klonus tidak ditemukan. Ini menandakan jaras motorik UMN maupun LMN bebas dari lesi (kelumpuhan). Pemeriksaan fungsi vegetatif normal, menunjukkan fungsi otonom simpatis parasimpatis yang diatur nervus kraniosacral dan thoracolumbal berfungsi dengan baik. Pemeriksaan rangsang meningeal berupa pemeriksaan kaku kuduk, Brudzinsky II positif yang menunjukkan adanya iritasi pada meninges.<sup>6,7</sup>

Tuberkulosis merupakan infeksi pada manusia yang sangat umum terjadi di dunia. Meningitis TB mewakili sekitar 1% dari semua kasus TB dan sekitar 5% dari kasus TB ekstraparu. Sekitar 164.000 orang dewasa pada tahun 2019 mengalami Meningitis TB secara global dan 23% di antaranya juga mengidap HIV. Tuberkulosis merupakan penyebab paling umum dari meningitis bakteri di negara berkembang, meskipun sudah dikurangi dengan upaya vaksinasi. Hampir 60% kejadian Meningitis TB terjadi pada laki-laki dan 20% pada orang dewasa berusia 25-34 tahun.

Bakteri TB masuk melalui inhalasi aerosol yang kemudian berlanjut dengan kolonisasi makrofag dalam alveolus. Bakteri pada infeksi TB paru aktif akan menyebar ke kelenjar getah bening dan masuk dalam aliran darah sistemik. Secara hematogen bakteri TB akan mencapai sistem saraf pusat dan membentuk fokus infeksi di meninges otak disertai dengan terbentuknya tuberkel, yang kemudian akan ruptur dan mengeluarkan bakteri ke dalam rongga subaraknoid. Sama halnya dengan kasus pada pasien ini dimana pasien mengalami Meningoensefalitis yang disebabkan TB yang menyebar dan mencapai sistem saraf pusat untuk menginfeksi meninges dan parenkim otak itu sendiri<sup>8</sup>.

Nervus kranialis juga bisa terlibat oleh eksudat inflamatorik saat melewati ruang subaraknoid. Arteri dapat mengalami inflamasi

dan teroklusi, yang menyebabkan infark pada parenkim otak. Penyumbatan sisterna basalis biasanya menyebabkan terjadinya hidrosefalus obstruksi. Pasien yang mengalami Meningoensefalitis TB pada kasus ini menunjukkan adanya tanda-tanda peningkatan tekanan intrakranial yaitu penurunan kesadaran, nyeri kepala dan muntah.

Pemeriksaan penunjang pada pasien dilakukan *CT scan* kepala. Pemeriksaan CT dengan kontras merupakan pilihan modalitas pada pasien yang dicurigai terkena Meningitis TB (MTB), namun kadang pada pemeriksaan CT tanpa kontras eksudat inflamasi TB dapat tampak sebagai lesi isodense atau hiperdense terhadap sisterna basalis. hidrosefalus, infark, dan PSB. Tuberkuloma dan edema serebri juga dapat ditemukan pada pemeriksaan *CT scan* pasien MTB. Berbagai penelitian sebelumnya telah mengemukakan bahwa temuan trias CT pada pasien MTB merupakan temuan yang sensitif dan spesifik terhadap MTB. Hidrosefalus ditemukan pada *CT scan* dengan adanya dilatasi simetris atau asimetris sistem ventrikel. Hidrosefalus merupakan temuan yang cukup sering dicatat pada pasien MTB. Tipe hidrosefalus tipe obstruktif pada pasien MTB disebabkan oleh adanya eksudat dan inflamasi pada leptomeninges yang menyumbat aliran keluar ventrikel empat atau obstruksi pada aqueductus sylvii. Hidrosefalus komunikans biasanya terjadi akibat produksi berlebih cairan liquid cerebro spinal (LCS) atau menurunnya penyerapan LCS pada ruang subaraknoidalis. Eksudat inflamasi MTB sebagian besar mengisi sisterna subaraknoid basalis di sekitar sirkulus willisi. Pembuluh darah yang paling sering terkena merupakan pembuluh darah cabang seperti arteri lentikulostriatata yang merupakan pembuluh darah cabang dari arteri serebri media. Eksudat tersebut akan mengakibatkan iskemia dan infark pada daerah pembuluh darah yang terkena, seperti pada basal ganglia, kapsula interna, thalamus, dan lainnya. Terjadinya iskemia dan infark pada pasien MTB diawali dengan arteritis, thrombosis, dan obstruksi. Gambaran iskemia dan infark pada *CT scan* menunjukkan suatu lesi dengan densitas rendah dengan pengaburan batas korteks dan lobus.

Tatalaksana meningoensefalitis

tergantung etiologi. Kasus ini juga setelah ditegakkan diagnosis Meningoensefalitis TB diberikan pengobatan. Pengobatan empiris meningoensefalitis TB mengikuti panduan pengobatan TB paru yaitu rifampicin, isoniazid, pirazinamide, etambutol. Obat lini kedua termasuk fluoroquinolon nampaknya mampu meningkatkan penetrasi melintasi sawar darah otak sehingga menjadikannya antibiotik yang menarik untuk pengobatan TB. Fluoroquinolon seperti levofloxacin dan moxifloxacin dapat diterapkan dalam regimen jangka pendek dan jangka panjang. Obat lain yang dapat diberikan adalah kortikosteroid. Kortikosteroid adalah obat antiinflamasi dan berfungsi untuk immunosupresi. Pada pasien ini juga diberi pengobatan pengobatan yang diberikan berupa cairan Natrium Clorida (NaCl) 0,9% 30 tetes per menit (tpm) sekaligus untuk mengoreksi hiponatremia dan hipokloremia, antibiotik ceftriaxone injeksi 2 x 1 gram IV sebagai terapi antimikroba empiris, ranitidine injeksi 3 x 50 mg IV untuk mengatasi efek samping kortikosteroid terhadap lambung dan mencegah stress ulcer.

### Simpulan

Meningitis disebabkan oleh inflamasi meninges akibat agen infeksius. Proses infeksi meningeal ini apabila mempengaruhi parenkim otak maka akan disebut dengan meningoensefalitis. Pasien meningoensefalitis yang datang dengan keadaan penurunan kesadaran harus dipertimbangkan apakah telah mengalami meningitis tuberkulosis terutama apabila terdapat riwayat tuberkulosis paru, pengguna alkohol, infeksi HIV ataupun kondisi lain yang berhubungan dengan gangguan respon imun.

### Daftar Pustaka

1. Evani S, Junaidi FJ. Laporan Kasus: Penanganan Status Epileptikus Refrakter Pada Anak Dengan Meningoensefalitis Di Rumah Sakit Tipe D. Callosum Neurology. 2019;2(1):1–7. <https://doi.org/10.29342/Cnj.V2i1.4.6>.
2. Slane VH, Unakal CG. Tuberculous Meningitis. StatPearls. 2022.
3. Riasari. Profil Klinis Pasien Meningoensefalitis. 2021;2(2):44–50.
4. Ungureanu A, van der Meer J, Bicvic A,

Abbuehl L, Chiffi G, Jaques L, Suter-Riniker F, Leib SL, Bassetti CLA, Dietmann A. Meningitis, meningoencephalitis and encephalitis in Bern: an observational study of 258 patients. *BMC Neurology*, 2021; 21(1).  
<https://doi.org/10.1186/S12883-021-02502-3>

5. Hauser SL, Josephson SA. *Harrison's Neurology in Clinical Medicine* (4th ed.). Mc Graw Hill Education. 2017.
6. Kemenkes RI. *Profil Kesehatan Indonesia Tahun 2017*. Jakarta. 2017.
7. Yogarajah M. *Crash Course Neurology* (4th ed.). Elsevier Limited. 2013.
8. Greenberg D A, Simon R P, Aminoff MJ, Michael J. *Clinical neurology* (10th ed.). McGraw-Hill Education. 2018.