

## Glaukoma yang Diinduksi Steroid Oculi Dextra Et Sinistra

Rahmanindya Defiyandini Puteri<sup>1</sup>, Muhammad Yusran<sup>2</sup>

<sup>1</sup>Fakultas Kedokteran, Universitas Lampung

<sup>2</sup>Bagian Ilmu Kedokteran Mata, Fakultas Kedokteran, Universitas Lampung

### Abstrak

Steroid adalah kelompok obat anti-inflamasi, biasanya digunakan untuk mengobati kondisi mata dan sistemik. Penggunaan steroid yang tidak diawasi terutama dalam formulasi tetes mata adalah umum dalam situasi-situasi ketika itu mudah tersedia secara bebas, sehingga menimbulkan efek samping yang tidak diinginkan. Nn. L, 17 tahun, kedua mata tidak bisa melihat tanpa mata merah sejak 8 bulan yang lalu. Awalnya pasien merasakan pandangan yang makin lama makin buram hingga akhirnya tidak dapat melihat. Sebelum mengalami hal tersebut pasien memiliki riwayat menggunakan obat tetes mata yang mengandung steroid selama hampir 1 tahun karena matanya sering merah. Pemeriksaan oftalmologis didapatkan visus okuli dextra ½/60, visus okuli sinistra 1/300, tidak ada injeksi konjungtiva kanan dan kiri, bilik mata depan kanan dan kiri dalam, refleksi cahaya pupil menurun pada kedua mata, lensa jernih kanan dan kiri, tensio okuli N+1 per palpasi, lapang pandang menyempit, dan pada pemeriksaan funduskopi didapati adanya cupping pada diskus optikus dengan cup disc ratio 0.9, nasalisasi pembuluh darah dan lamina cribosa yang terlihat jelas pada kedua mata. Terapi yang diberikan pada pasien ini adalah Timolol maleate 0,5% eye drop 1 tetes/12 jam dan Latanoprost 0.005% eye drop 1 tetes/24 jam. Pasien juga direncanakan untuk operasi trabekulektomi.

**Kata kunci:** Aqueous humor, glaukoma, steroid

## Steroid Induced Glaucoma Oculi Dextra Et Sinistra

### Abstract

Steroids are a group of anti-inflammatory drugs, commonly used to treat ocular and systemic conditions. Unmonitored use of steroids especially in eye drop formulations is common in situations when it is easily available over-the-counter, resulting in undesirable side effects. Ms. L, 17 years old, both eyes could not see without red eyes since 8 months ago. Initially the patient feels increasingly blurry until finally unable to see. Before experiencing this the patient had a history of using eye drops containing steroid for almost 1 year because her eyes were often red. Ophthalmological examination obtained vision oculus dextra: ½/60, vision oculus sinistra 1/300, no injection of right and left conjunctiva, deep right and left front chambers, pupillary light reflexes decreased in both eyes, right and left clear lens, oculi tension N+1 per palpation, narrow vision field, and in fundoscopic examination found cupping of the optic disc with cup disc ratio of 0.9, nasalisation of blood vessels and lamina cribosa were clearly seen in both eyes. Therapy given to this patient was Timolol maleate 0,5% eye drop 1 drop /12 hours and Latanoprost 0.005% eye drop 1 drop /24 hours. Patients were also planned for trabeculectomy surgery.

**Keywords:** Aqueous humor, glaucoma, steroid

Korespondensi: Rahmanindya Defiyandini Puteri. Alamat: Surya Praja Permai, DDN, blok F4 no. 7-8, Bogor. HP: 085795398293. Email: rahmanindyadefiy@gmail.com

### Pendahuluan

Steroid adalah agen kuat dan umum digunakan untuk mengendalikan peradangan mata setelah operasi, keratokonjungtivitis vernal, atau kondisi uveitik. Berbagai bentuk kortikosteroid topikal tersedia pada berbagai konsentrasi, termasuk Betametason 0,2%, Deksametason 0,5%, Prednisolon 1% , dan Fluoromethalon (FML) 0,1%. Salah satu dari obat ini memiliki potensi untuk menginduksi hipertensi okular pada individu yang rentan, yang dikenal sebagai steroid responder.<sup>1</sup>

Hipertensi okular, yang didefinisikan sebagai peningkatan tekanan intraokular,

selanjutnya dapat menyebabkan kerusakan saraf optik dan defek lapang pandang, dan, pada akhirnya, glaukoma yang diinduksi steroid. Ketika glaukoma berlangsung, pasien akan mengalami kehilangan penglihatan yang tidak dapat disembuhkan dan, akhirnya berpotensi kebutaan.<sup>1-2</sup>

Peningkatan tekanan intraokuler (TIO) yang diinduksi steroid dapat terjadi pada semua kelompok umur. Sebagian besar penelitian yang menggambarkan *steroid induced glaucoma* berfokus pada usia dewasa. Namun, anak-anak juga diketahui memiliki respon hipertensi okular yang parah terhadap

steroid topikal jika dibandingkan dengan orang dewasa dan peningkatan TIO yang signifikan juga telah dilaporkan pada bayi yang diobati dengan steroid spray nasal dan inhalasi.<sup>3</sup>

Glaukoma yang diinduksi steroid biasanya disebabkan oleh peningkatan resistensi terhadap aliran aqueous humor. Mekanisme pastinya belum jelas, tetapi beberapa penelitian telah menunjukkan bahwa steroid meningkatkan produksi endapan debris di atas lapisan endotelial dari *trabecular meshwork* (TM) itu sendiri. Produksi ini mengarah pada perubahan mikrostruktur pada TM yang seperti spons dan, selanjutnya, meningkatkan resistensi terhadap aliran aqueous humor. Studi in-vitro juga menunjukkan bahwa aktivitas fagositik TM ditekan dan enzim, seperti protease, berkurang. Oleh karena itu, peningkatan endapan debris di TM, menghasilkan peningkatan lebih lanjut dalam resistensi aliran keluar aqueous humor.<sup>4</sup>

### Kasus

Nn. L, 17 tahun, datang ke poliklinik mata dengan keluhan kedua mata tidak bisa melihat secara perlahan tanpa mata merah sejak 8 bulan yang lalu. Awalnya pasien merasakan pandangan yang makin lama makin buram hingga akhirnya tidak dapat melihat dan lapang pandang semakin menyempit. Sebelum mengalami hal tersebut pasien memiliki riwayat menggunakan obat tetes dengan kandungan steroid tanpa pengawasan dokter selama hampir 1 tahun karena matanya sering merah.

Sebelumnya pasien tidak pernah mengeluhkan hal serupa. Riwayat trauma mata disangkal, riwayat infeksi pada mata disangkal, riwayat hipertensi disangkal, riwayat diabetes melitus disangkal, riwayat alergi makanan maupun obat disangkal. Tidak ada penyakit serupa pada keluarga.

Pada pemeriksaan fisik didapatkan pasien tampak sakit sedang, kesadaran kompos mentis, tekanan darah 110/70 mmHg, nadi 88 kali permenit, laju napas 20 kali permenit, suhu 36,7°C. Status oftalmologis, visus okuli dextra ½/60, visus okuli sinistra 1/300, tidak ada injeksi konjungtiva kanan dan

kiri, bilik mata depan kanan dan kiri dalam, refleks cahaya pupil menurun pada kedua mata, lensa jernih kanan dan kiri, tensio okuli N+1 per palpasi, lapang pandang menyempit, dan pada pemeriksaan funduskopi didapati adanya *cupping* pada diskus optikus dengan *cup disc ratio* 0.9, nasalisasi pembuluh darah dan lamina cribosa yang terlihat jelas pada kedua mata.

Diagnosis kerja pada pasien adalah *steroid induced glaucoma oculi dextra et sinistra*. Terapi yang diberikan pada pasien ini adalah Timolol maleate 0,5% *eye drop* 1 tetes/12 jam dan Latanoprost 0,005% *eye drop* 1 tetes/24 jam. Pasien juga direncanakan untuk operasi trabekulektomi. Prognosis pasien ini adalah *quo ad vitam ad malam, quo ad functionam ad malam, quo ad sanationam ad malam*.

### Pembahasan

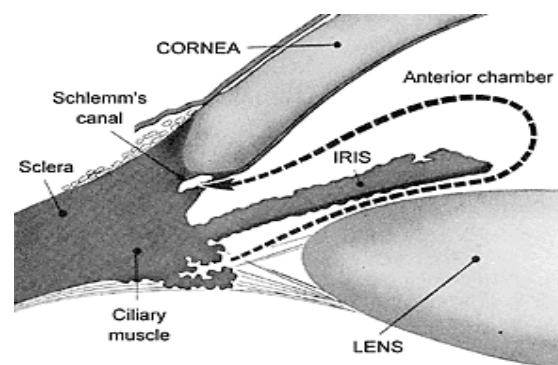
Pada anamnesis pasien ini ditemukan mata tenang dengan visus yang turun perlahan, luas lapang pandang berkurang, dan memiliki riwayat penggunaan obat tetes mata yang mengandung steroid dalam jangka waktu lama tanpa pengawasan dokter. Pada pemeriksaan fisik didapatkan adanya penurunan visus, defek pada pemeriksaan lapang pandang, dan peningkatan TIO yang didapati dengan pemeriksaan tonometri digital. Pada pemeriksaan menggunakan *penlight* bilik mata depan didapatkan dalam dan terbuka pada kedua mata, hal ini menunjukkan bahwa glaukoma yang terjadi merupakan glaukoma sudut terbuka. Kemudian, pada pemeriksaan funduskopi ditemukan adanya neuropati nervus optikus berupa *cupping* pada diskus optikus dengan *cup disc ratio* 0.9, nasalisasi pembuluh darah dan lamina cribosa yang terlihat jelas pada kedua mata. Berdasarkan anamnesa dan pemeriksaan fisik yang dilakukan pada pasien ini menunjukkan adanya gangguan visus tersebut yang disebabkan oleh glaukoma yaitu kumpulan penyakit mata yang terdiri dari neuropati nervus optikus, defek luas lapang pandang, dan peningkatan tekanan intra okular.<sup>5</sup> Sehingga diagnosa yang ditegakkan pada pasien ini adalah *Steroid induced Glaucoma oculi dextra et sinistra*.

*Steroid induced glaucoma* adalah bentuk glaukoma sudut terbuka. Mekanisme yang tepat untuk terjadinya peningkatan TIO setelah konsumsi steroid tidak begitu jelas, tetapi dapat terjadi terutama karena berkurangnya fasilitas aliran aqueous humor.

Berikut ini beberapa teori terkait peningkatan TIO yang diinduksi steroid<sup>6</sup>:

1. Steroid menyebabkan stabilisasi membran lisosomal dan akumulasi glikosamino-glikans terpolimerisasi (GAG) dalam *meshwork trabecular*. GAG terpolimerisasi ini menjadi terhidrasi sehingga menghasilkan "edema biologis" dan meningkatkan resistensi aliran.<sup>6</sup> Glukokortikoid juga meningkatkan ekspresi protein fibronektin matriks ekstraseluler, GAG, elastin, dan laminin dalam sel trabecular meshwork yang mengarah pada peningkatan resistensi trabecular meshwork. Secara ultrastruktur, pada glaukoma yang diinduksi steroid, terdapat akumulasi membran basement seperti bahan pewarnaan basement untuk kolagen tipe IV.<sup>6</sup> Kortikosteroid menyebabkan penghambatan sifat fagositosis sel endotel yang melapisi trabecular meshwork yang mengarah pada akumulasi debris aqueous.
2. Glukokortikoid telah terbukti mengubah morfologi sel trabecular meshwork dengan menyebabkan peningkatan ukuran nuklir dan konten DNA. Zhang et al<sup>7</sup> mengatakan bahwa FKBP06 yang mengikat imunofilin FKBP51 memediasi transportasi nuklir dari beta reseptor glukokortikoid manusia, menunjukkan bahwa ini mungkin memainkan peran dalam peningkatan respon glukokortikoid.
3. Seri kasus terbaru menunjukkan bahwa obstruksi aliran keluar trabekuler dapat terjadi karena partikel kristal steroid setelah menerima injeksi intravitreal triamcinolone acetonide (IVTA) untuk edema makula diabetik.<sup>8</sup>
4. Glukokortikoid menurunkan sintesis prostaglandin, yang mengatur aliran aqueous.<sup>6</sup>

Aqueous humor adalah suatu cairan jernih yang mengisi kamera anterior dan posterior mata, diproduksi di korpus siliaris. Volumennya sekitar 250 uL, dengan kecepatan pembentukan sekitar 1,5-2 uL/menit. Tekanan osmotik sedikit lebih tinggi dari plasma. Komposisi mirip plasma, kecuali kandungan konsentrasi askorbat, piruvat dan laktat lebih tinggi dan protein, urea, dan glukosa lebih rendah. Setelah memasuki kamera posterior, melalui pupil akan masuk ke kamera anterior dan kemudian ke perifer menuju sudut kamera anterior.<sup>7,8</sup>



**Gambar 1. Aliran aqueous Humor<sup>5</sup>**

Sistem drainase aqueous humor terdiri dari dua jalur, yakni jalur trabekular (konvensional) dan jalur uveoskleral. Jalur drainase terbanyak adalah trabekular yakni sekitar 90% sedangkan melalui jalur uveoskleral hanya sekitar 10%. Pada jalur trabekular, aliran aqueous akan melalui kamera posterior, kamera anterior, menuju kanal Schlemm dan berakhir pada vena episkleral. Sedangkan jalur uveoskleral, aqueous akan masuk ke ruang suprakoroidal dan dialirkan ke vena-vena pada badan siliaris, koroid dan sclera.<sup>5</sup>

Gambaran klinis steroid induced glaucoma mirip dengan glaukoma sudut terbuka primer. Sehingga umumnya pasien dengan *steroid-induced glaucoma* didapatkan asimtomatik hingga TIO cukup tinggi untuk menimbulkan gejala glaukoma. Tanda dan gejala bervariasi sesuai dengan usia pasien. Pada usia anak dapat berupa gambaran glaukoma kongenital primer seperti mata berair, blepharospasme, dan fotofobia. Sedangkan pada remaja dan dewasa gejala yang ditimbulkan serupa dengan glaukoma

sudut terbuka primer; dimana umumnya penderita tidak menyadari peningkatan TIO yang terjadi akibat penggunaan steroid (umumnya adalah steroid topikal ataupun injeksi intravitreal). Beberapa gejala tambahan yang dapat muncul pada glaukoma akibat steroid adalah midriasis, peningkatan ketebalan kornea, ulkus kornea, ptosis serta atropi pada kulit kelopak mata.<sup>11-13</sup>

Jenis tetes mata kortikosteroid yang digunakan dan durasi penggunaan merupakan penentu penting dalam terjadinya glaukoma. Tetes mata deksametason dikaitkan dengan risiko glaukoma yang lebih tinggi dibandingkan dengan tetes mata prednisolon dan fluoromethalon. Fluoromethalon memiliki risiko terkecil menyebabkan hipertensi okular tetapi tetap dapat menyebabkan glaukoma jika digunakan dalam waktu lama. Oleh karena itu, penggunaan obat dengan potensi lebih rendah tidak menjamin peningkatan keamanan.<sup>14</sup>

Durasi penggunaan steroid topikal yang lebih lama meningkatkan risiko hipertensi okular. Kenaikan TIO terbukti setiap saat antara berjam-jam hingga berminggu-minggu setelah memulai penggunaan kortikosteroid topikal. Beberapa penelitian bahkan menyarankan bahwa penggunaan selama lebih dari 8 hingga 10 minggu dapat menghasilkan TIO tinggi yang irreversibel, yang tidak hilang bahkan setelah penghentian obat. Irreversibilitas ini menunjukkan bahwa penggunaan steroid topikal yang berkepanjangan menyebabkan perubahan permanen pada struktur mikro TM.<sup>15-16</sup> Pada kasus ini, pasien menggunakan obat tetes mata deksametason dalam jangka waktu yang lama dan tanpa pengawasan dokter.

Terapi utama dalam pengelolaan glaukoma yang diinduksi steroid adalah menghentikan penggunaan steroid. Penghapusan steroid repositori juga diindikasikan, jika mungkin. Jika sulit untuk menghentikan steroid sepenuhnya, dosisnya harus dikurangi, atau harus diganti dengan steroid yang lebih lemah. Obat-obatan antiglaucoma dapat ditambahkan untuk mengontrol IOP.<sup>17</sup>

Tiga modalitas dalam penatalaksanaan *steroid induced glaucoma* adalah<sup>18-19</sup>:

1. Terapi medikamentosa  
Terapi medikamentosa dari kondisi ini mirip dengan glaukoma sudut terbuka primer. Agen yang dapat digunakan termasuk beta blocker, alpha-2 agonists, dan carbonic anhydrase inhibitor. Beta-blocker adalah agen lini pertama dalam kondisi ini. Analog prostaglandin relatif kontraindikasi pada kasus glaukoma yang diinduksi steroid setelah pengobatan uveitis.
2. *Laser trabeculoplasty*  
Terapi ini dipertimbangkan jika terapi medikamentosa tidak berhasil dan adanya ancaman kerusakan saraf optik yang akan datang. Hal ini juga dapat dipertimbangkan pada pasien yang mengalami efek samping yang tidak diinginkan dengan obat antiglaucoma.
3. Terapi operatif  
Operasi diindikasikan pada pasien yang gagal merespon terapi medikamentosa dan laser. Hal ini juga dapat diindikasikan pada pasien yang mungkin diharapkan memiliki paparan steroid lebih lanjut. Prosedur bedah yang paling umum digunakan adalah trabeculectomy; pilihan lain termasuk operasi shunt tabung atau prosedur siklodestruktif.

Pada pasien ini telah diberikan obat yaitu timolol, yang merupakan beta bloker untuk menurunkan produksi aqueous humour. Selain itu diberikan juga latanoprost yang merupakan lipid receptor agonis untuk meningkatkan pengeluaran aqueous humour. Pasien juga dijadwalkan untuk operasi trabeculectomy. Hal ini sesuai dengan literatur yang mengatakan bahwa apabila respon pasien terhadap terapi medikamentosa tidak berhasil, maka operasi dapat diindikasikan pada pasien.

### Simpulan

*Steroid induced glaucoma* adalah penyakit iatrogenik dan dapat dicegah. Penggunaan steroid yang tidak beralasan dan tidak rasional terutama di negara-negara berkembang oleh praktisi medis setempat serta penggunaan sendiri oleh pasien sendiri yang tidak dipantau menunjukkan kurangnya kesadaran tentang penyakit ini. Untuk

mencegah pengobatan sendiri, pemantauan untuk TIO setelah resep steroid dalam bentuk apa pun dan manajemen yang cepat sangat penting.

#### Daftar Pustaka

1. Kersey JP, Broadway DC. Corticosteroid-induced glaucoma: A review of the literature. *Eye (Lond)*. 2006;20(4):407–16.
2. Shan SW, Do CW, Lam TC, et al. New insight of common regulatory pathway in human trabecular meshwork cells in response to dexamethasone and prednisolone using an integrated quantitative proteomics: SWATH and MRM-HR mass spectrometry. *J Proteome Res*. 2017;16(10):3753–65.
3. Desnoeck M, Casteels I, Casteels K. Intraocular pressure elevation in a child due to the use of inhalation steroids—a case report. *Bull Soc Belge Ophthalmol*. 2001;(280):97–100.
4. Tektas OY, Lutjen-Drecoll E. Structural changes of the trabecular meshwork in different kinds of glaucoma. *Exp Eye Res*. 2009;88(4):769–75.
5. Ilyas S, Yulianti SR. Ilmu penyakit mata, edisi 5. Jakarta:Badan Penerbit FKUI; 2015.1-296.
6. Phulke S, Kaushik S, Kaur S, Pandav SS. Steroid-induced Glaucoma: An Avoidable Irreversible Blindness. *J Curr Glaucoma Pract* 2017;11(2):67-72.
7. Zhang X, Clark AF, Yorio T. FK506-binding protein 51 regulates nuclear transport of the glucocorticoid receptor beta and glucocorticoid responsiveness. *Invest Ophthalmol Vis Sci*. 2008;49(3):1037–47.
8. Singh IP, Ahmad SI, Yeh D, Challa P, Herndon LW, Allingham RR, Lee PP. Early rapid rise in intraocular pressure after intravitreal triamcinolone acetonide injection. *Am J Ophthalmol*. 2004;138(2):286–7.
9. Suharjo SU, Sundari S, Sasongko MB. Kelainan Palpebra, Konjungtiva, Kornea, Sklera dan Sistem Lakrimal. Dalam Suhardjo SU, Hartono. Ilmu Kesehatan Mata. Fakultas Kedokteran Universitas Gadjah Mada. 2012; 111-43.
10. Vaughan, Daniel G, MD, Asbury, Taylor, MD, dan Riordan-Eva, Paul, FRCS, FRCOphth. Editor; Diana Susanto. *Oftalmologi Umum*. EGC. Jakarta. 2009; 212-29.
11. Ang M, Ti SE, Loh R, Farzavandi S, Zhang R, Tan D, Chan C. Steroid-induced ocular hypertension in Asian children with severe vernal keratoconjunctivitis. *Clin Ophthalmol*. 2012;6:1253–8.
12. Bonini S, Bonini S, Lambiase A, Marchi S, Pasqualetti P, Zuccaro O, Rama P, Magrini L, Juhas T, Bucci MG. Vernal keratoconjunctivitis revisited: a case series of 195 patients with long-term follow-up. *Ophthalmology*. 2000;107(6):1157-63.
13. Dada T, Nair S, Dhawan M. Steroid - induced Glaucoma. *Journal of Current Glaucoma Practice*. 2009;3(2):33 - 8.
14. Kersey JP, Broadway DC. Corticosteroid-induced glaucoma: A review of the literature. *Eye (Lond)*. 2006;20(4):407–16.
15. Phulke S, Kaushik S, Kaur S, et al. Steroid-induced glaucoma: An avoidable irreversible blindness. *J Curr Glaucoma Pract*. 2017;11(2):67–72.
16. Sihota R, Konkal VL, Dada T, Agarwal HC, Singh R. Prospective, long-term evaluation of steroid-induced glaucoma. *Eye (Lond)*. 2008;22(1):26-30.
17. Lam CS, Umi Kalthum MN, Norshamsiah MD, Bastion M. Case series of children with steroid-Induced glaucoma. *Malays Fam Physician*. 2018;13(3):32-7.
18. Shroff S, Thomas RK, D'Souza G, Nithyanandan S. The effect of inhaled steroids on the intraocular pressure. *Digit J Ophthalmol*. 2018;24(3):6-9.
19. Csorba A, Soproni A, Maneschg O, Nagy ZZ, Szamosi A. [Application of corticosteroid eye drops for allergic eye diseases in children]. *Orv Hetil*. 2019;160(9):329-37.